

**ORDEN NO : ND**

**Misifus (Felino - Mestizo)**

**Clínica:** Palao vet

**Propietario:** Ivette Lopez

**Edad :** 6 Años

**Sexo :** Hembra

**Fecha de ingreso:** 18/07/2025

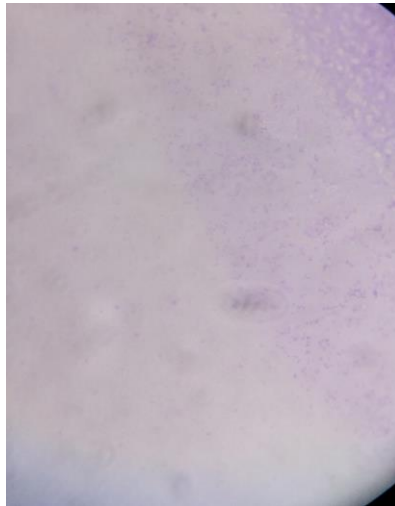
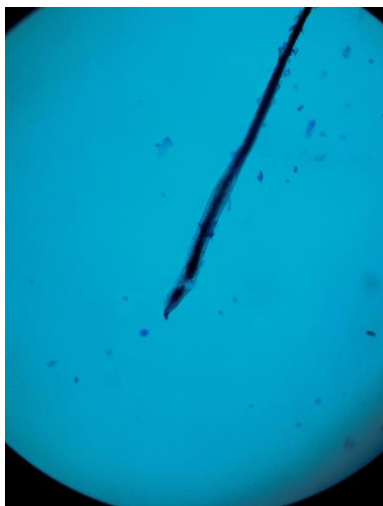
**Médico veterinario:** Estefany

## MICROBIOLÓGICO

### Exámen Directo

**Tipo de muestra: No especifica**

- \* No se observan acaros
- \* Se observan esporas de hongos (2+)
- \* Se observan bacterias (1+)
- \* Se observan células epiteliales (1+)



G. Iván Diestro Caloretti  
MÉDICO VETERINARIO  
C.M.V.P 5129