

CITOLOGÍA

LABORATORIO CLINICO PATOLÓGICO VETERINARIO



MasterVet Lab



SOLICITUD: 60339

BLANCA SARAI (CANINO-MESTIZO)

VETERINARIA:	Centro Pets	EDAD:	FECHA DE RECEPCION:	04/09/2025	
MEDICO VETERINARIO:		H.C	64992	FECHA DE EMISION:	06/09/2025

I. HISTORIA CLÍNICA

Presencia de neoformación en glándula mamaria.

II. DESCRIPCIÓN MORFOLÓGICA CITOLÓGICA

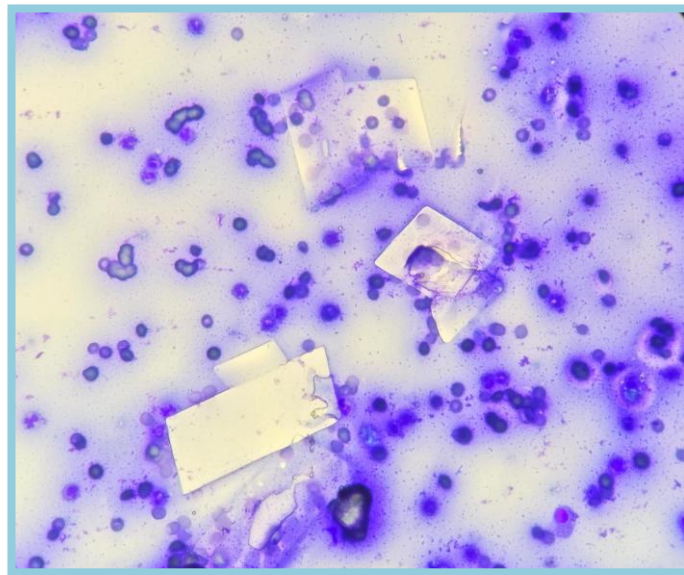
La muestra descansa en un fondo hemorrágico. Se observa una escasa celularidad de tipo inflamatoria compatibles con neutrófilos no degenerados. También se observa una gran cantidad de estructuras cuadrangulares refringentes compatibles con cristales de colesterol. No se observan mitosis, microorganismos patógenos ni células neoplásicas en la muestra remitida.


III. DIAGNOSTICO CITOLÓGICO

CUADRO COMPATIBLE CON QUISTE MAMARIO.

IV. COMENTARIO

Citología positiva a proceso inflamatorio, dada la ubicación anatómica, se presenta una alta probabilidad que el quiste pueda ocultar un proceso neoplásico, se sugiere dar tratamiento y evaluar mejoría, en caso sea negativo, realizar estudio histopatológico. El tratamiento queda a criterio total del médico tratante.




Carlos R. Espejo T.
MÉDICO VETERINARIO
C.M.V.P. 12909